TP-028 Non Ampuller Duodenum Polipleri:Risk Faktörleri,İnsidans Ve Histopatolojik Özellikleri

Non-ampullary Duodenal Polyps: Risk Factors, Incidence, and Histopathological Features

Murat Saruç[1], Gürhan Şişman[1], Hakan Ümit Ünal[2], Şafak Kızıltaş[2], Oya Yönal[2], Can Gönen[1], Hakan Yıldız[2], Fatih Oğuz Önder[1], Suna Yapalı[1], Cem Aygün[2], Arzu Tiftikçi[1], Nesliar Eser Kutsal[2], Hülya Hamzaoğlu[2], Aysun Bozbaş[2], Erkin Öztaş[2], Bahattin Çiçek[2], Süha Göksel[3], Ayşe Sibel Erdamar Çetin[3], Melisa Ulufi[2], Cavit Kerem Kayhan[3], Can Boynukara[4], Orhan Cem Deniz[1], Ariorad Moniri[1], Parsa Mohri[1], Elif Doğa Karaburun[1], Ayşe Nurdan Tözün[1]

[1]Acıbadem Mehmet Ali Aydınlar Üniversitesi,Tıp Fakültesi ve Gastroenteroloji Bilim dalı İstanbul, TÜRKİYE

[2]Acıbadem Sağlık Grubu, İstanbul, TÜRKİYE

[3]Tıbbi Patoloji Ana Bilim Dalı, Acıbadem Sağlık Grubu ve Acıbadem MAA Üniversitesi Tıp Fakültesi, İstanbul, TÜRKİYE

[4]Acıbadem Mehmet Ali Aydınlar Üniversitesi, Tıp Fakültesi,İç Hastalıkları Ana Bilim Dalı, İstanbul, TÜRKİYE

Giriş-Amaç

Non-ampuller duodenal polipler (NADP), üst GİS endoskopilerinde %0.3 ile %5 arasında saptanan, sıklıkla insidental lezyonlardır [1, 4, 5]. Yüksek çözünürlüklü görüntüleme ile saptanma sıklıkları artmaktadır [5]. Bu poliplerin çoğu benign olsa da, %10-20'sini oluşturan adenomlar [1] malign potansiyel taşır ve rezeksiyonları önerilir [1, 2]. Ancak duodenumun anatomisi [5], dar lümeni ve ince duvarı nedeniyle endoskopik rezeksiyon (EMR/ESD) teknik olarak zorlu, kanama ve perforasyon riski yüksektir [1, 3]. Türkiye'deki veriler kısıtlı olduğundan, bu çalışmada NADP prevalansını, özelliklerini ve risk faktörlerini değerlendirmek amaçlanmıştır.

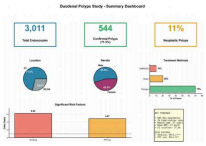

Görsel Özet
Visual Abstract



A. Duodenal Polip, B. ESD sonrası rezeksiyon alanı
A. Duodenal Polyp, B. Resection area after ESD

Yöntem-Gereçler

Bu araştırma, retrospektif, çok merkezli bir kohort çalışması olup, Ekim 2019 ile Ekim 2024 yılları arasında çeşitli nedenlerle Acıbadem hastanelerinde gastroskopi uygulanan ve NADP saptanan olgulara ait klinik, endoskopik ve histopatolojik verilerin analizine dayanmaktadır. İlk tarama, ICD-O topografik ve morfolojik kodları kullanılarak gerçekleştirilmiş,ve patoloji Laboratuvarı Bilgi Sistemi (Tenay) kullanılarak, çalışmaya üst gastrointestinal sistem (GIS) olguları dahil edilmiştir. Ampulla yerleşimli lezyonlar çalışma dışı bırakılmış, yalnızca duodenum kaynaklı polipler analiz kapsamına alınmıştır. Hastaların demografik verileri, ek hastalık varlığı, sigara ve alkol kullanımı, vücut kitle endeksi (VKİ), Helikobacter pilori (Hp) varlığı, kullandığı ilaçlar, poliplerin endoskopik özellikleri (boyut, sayı, konum, (boyut, saplı /sessil yapı), histopatolojik tanı ve sınıflaması, morfolojik tanımlamaları ve eşlik eden bulguları analiz edilmiştir. Morfoloji ve topografik ICD-O kodlarının yanı sıra her olgu için klinik ön tanı ve nihai tanı karşılaştırılmıştır. Eksik veya uyumsuz veriler çalışma dışında tutulmuştur.

Bulgular

3011 üst GİS endoskopide 761 duodenum polibi saptandı,ancak bunların 544'ünün (%71,5) histopatolojisi duodenal polip ile uyumluydu (Tüm seride % 17). 217(%28,5) olguda polip tanısı histopatolojik olarak doğrulanmadı. 544 polip vakasının %89'u non-neoplastik, %11'I neoplastikti (tablo 1). Poliplerin çoğunluğu duodenum 1.kıtada yerleşmişti (n=389, %71,5). Hastaların % 55'i erkek, %45'i kadın, yaş ortalaması 57 (27-86 yıl) idi. Ortalama VKİ(vücut kitle indeksi) 27 kg/m2 bulundu. Risk faktör analizinde polipler ile sigara arasında

güçlü korelasyon (p<0,001, OR=6.2 % 95 CI), PPI kullanımı ile anlamlı korelasyon (p=0.0038, OR=4,871,% 95 CI) bulunmuştur. Buna karşılık alkol kullanımı ve HP varlığı ile anlamlı ilişki saptanmadı. Endoskopik tedavi yöntemi olarak poliplerin %70'ine biyopsi forsepsi, %20'sine su altı tekniği ile ya da standart hot/cold snare ile polipektomi %10'una da EMR/ESD uygulandı. Post-polipektomi kanama (n=2), perforasyon (n=1) komplikasyonu gelişen hastalara (%2) hemoklip tedavisi uygulandı.



Duodenum Poliplerinin Sınıflandırılması
Classification of Duodenal Polyps

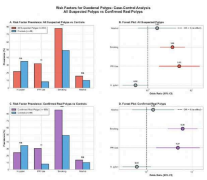

Duodenal Poliplerin Risk Faktörleri analizi
Risk Factors for Duodenal Polyps



Tüm hastaların risk faktör korelasyonu
Risk factor correlations: All patients

Tartışma

Non-ampuller duodenal polipler (NADP), zorlu anatomik özellikleri nedeniyle yönetimi güç lezyonlardır [5]. Bu çalışmada, 3011 üst GİS endoskopisinde %17 (544/3011) oranında polip saptanmıştır; bu oran, literatürdeki %5'lik prevalansın [1, 4] üzerindedir ve muhtemelen yüksek çözünürlüklü endoskopi kullanımına bağlıdır.

Saptanan poliplerin %11'i neoplastik olup bu oran literatürdeki %10-20'lik adenom oranıyla [1] uyumludur. Lezyonların çoğu (%89) non-neoplastiktir [4]. Risk faktörü analizinde, sigara (OR=6.2) ve PPI kullanımı (OR=4.871) ile anlamlı bir korelasyon bulunmuş, bu da literatürdeki "çevresel faktörler" [2] tanımına spesifik adaylar sunmaktadır.

NADP'lerin %89'unun non-neoplastik olması [4], tedavi stratejisinin mutlaka histopatolojiye dayanması gerektiğini göstermektedir. Bu yaklaşım, duodenum rezeksiyonunun yüksek advers olay (%15) [1] ve kanama (%16) [5] riskleri göz önüne alındığında, gereksiz müdahaleleri önler.

Teknik seçimi kritiktir. ESD'nin %15'lik yüksek intraoperatif perforasyon riski [3] nedeniyle, EMR veya CSP daha güvenli seçeneklerdir [1, 2]. Serimizdeki düşük komplikasyon oranı (%2), olguların çoğunun (%70) düşük riskli biyopsi forsepsi ile yönetildiği ve sadece %10'una EMR/ESD uygulandığı seçici bir yaklaşımı yansıtmaktadır.

Sonuçlar

Bu çok merkezli çalışmada, duodenal polip prevalansını %17 olarak saptadık.ve bu lezyonların %11'i neoplastik potansiyel taşımaktaydı. Sigara (OR=6.2) ve PPI kullanımı (OR=4.871) önemli risk faktörleri olarak belirlendi. Lezyonların büyük çoğunluğu (%89) non-neoplastik olduğundan, duodenumun zorlu anatomisi ve rezeksiyon riskleri göz önüne alındığında, tedavi stratejisi mutlaka histopatolojik risk sınıflandırmasına dayanmalıdır. Bu yaklaşım, gereksiz müdahaleleri önlerken malign potansiyeli olan lezyonların uygun yönetimini sağlar.

KAYNAKLAR

1. Bourke MJ, Lo SK, Buerlein RCD, Das KK. AGA Clinical Practice Update on Nonampullary Duodenal Lesions: Expert Review. Gastroenterology. 2025 Jan;168(1):169-175.

2. Vanbiervliet G, Moss A, Arvanitakis M, et al. Endoscopic management of superficial nonampullary duodenal tumors: European Society of Gastrointestinal Endoscopy (ESGE) Guideline. Endoscopy. 2021; 53:522-534.

3. Watanabe D, Hayashi H, Kataoka Y, et al. Efficacy and safety of endoscopic submucosal dissection for non-ampullary duodenal polyps: A systematic review and meta-analysis. Dig Liver Dis. 2019; 51(6):774-781.

4. Culver EL, McIntyre AS. Sporadic duodenal polyps: classification, investigation, and management. Endoscopy. 2011; 43: 144-155.

5. Ma MX, Bourke MJ. Management of duodenal polyps. Best Pract Res Clin Gastroenterol. 2017; 31(4):389-399.