250 mg/dl altında plazma glukoz değerleri ile başvurabilir. Bu durum hastaneye başvurmadan hemen önce insülin kullanılması, gebelik, alkol kullanımı, karaciğer hastalıkları, uzun süre aç kalma ve SGLT-2 kullanımı ile ilişkili olabilmektedir. Sonuç olarak; diyabeti olan, ciddi metabolik asidozu olan hastalarda kan glukoz düzeyi normal olsa bile bu komplikasyon akılda tutulmalı ve kullandığı ilaçlar iyi sorgulanmalıdır.

Anahtar kelimeler: Öglisemik ketoasidoz, SGLT2 İnhibitörü,Diyabetes Mellitus

Romatoloji

PS-501

BEL AĞRISI İLE BAŞVURAN HASTADA BEKLENMEDİK TANI: SİSTEMİK LUPUS ERİTEMATOZUS

Elif Nur Demirkale Turhan[1], Leyla Gündoğdu[1], İdil Kurut Aysın[1], Dilek Solmaz[1], Servet Akar[1]

[1]İzmir Katip Çelebi Üniversitesi Atatürk Eğitim Ve Araştırma Hastanesi

Giriş: Yetişkin popülasyonun yaklaşık %84'ünde hayatlarının bir döneminde bel ağrısı görüldüğü tahmin edilmektedir. Çoğu hastada kendini sınırlar.

Sistemik lupus eritematozus nedeni bilinmeyen, neredeyse bütün organları etkileyebilen kronik otoimmun bir hastalıktır.

Olgu: Bilinen kronik bir hastalığı olmayan 46 yaş kadın hasta, 1 yıldır olan el eklemlerinde ağrı ve 1 yıldır ara ara olan bel ağrısı şikayeti ile romatoloji polikliniğine başvurdu. Hastanın bel ağrısı eğilip kalkmakla özellikle yürümükle artmakta ve istirahatte azalmaktaydı. El eklmelerindeki ağrısı ise sabahları çok şiddetli olup 1 saat kaadar süren sabah tutukluğu ile birlikte hareketle azalıp tekrar istirahat ettiğinde artmaktaydı. Öz geçmişinde özellik olmayan hastanın aile öyküsünde kızında ankilozan spondilit olduğu öğrenildi. Hastanın sistem sorgusunda genital ülser, üveit, inflamatuar bağırsak hastalığı, psöriazis, enbl, artrit, geçirilmiş enfeksiyon öyküsü bulunmamaktaydı.

Fizik muayenesinde sakroiliak kompresyon testi negatif, fabere, fadır,negatif sakroiliak disfonksiyon testleri pozitif saptandı. Artrit bulgusuna rastlanmadı. Diğer sistem muayeneleri olağandı.

Hastanın tetkiklerinde HLA B27 negatif, crp:0.86 mg/L,tit ve spot idrar protein/kreatinin oranı normal,hemogram,bun,kreatinin,elektrolit,albümin,ast,alt normal saptandı.

Çekilen sakroiliak eklem grafisinde sakroileit görülmedi.Lomber vertebra grafilerinde sindesmofit görülmedi.Sakroliliak mr normal izlendi.

Hastanın kontrol vizitinde anamnez derinleştirildiğinde ağız ve göz kuruluğu, fotosensitivite ve oral aft mevcuttu. 10 yıl önce 4 kere dış gebelik ve en büyüğü 4 aylık olmak üzere 9 tane düşük öyküsü vardı

İstenen kontrol tetkiklerinde ANA 1/1000 homojen pozitif,nükleozom pozitif anti ds dna Igg:94.5 U/L c3: 0,66 g/L c4:20,4 mg/dL,lupus antikoagulan:1.25 zayıf pozitif,rf:4.4 IU/ml,anti CCP<0.5 U/L saptandı.

2019 EULAR/ACR sınıflama kriterlerine göre hasta ön planda sistemik lupus eritematozus olarak değerlendirildi.

Tartışma: Lupuslu bir hastada da genel popülasyonda olduğu gibi mekanik bel ağrısı görülebilir. Bel ağrısı ile başvuran hastaların detaylı sistem sorgulaması yapılmalı yanlızca spondiloartrit yada Behçet gibi sakroilet yapan nedenler değil,diğer romatolojik hastalıklar da akılda tutulmalıdır.

Anahtar kelimeler: Lupus Eritematozis, Sistemik,Bel Ağrısı

2019 European Alliance of Associations for Rheumatology (EULAR)/American College of Rheumatology (ACR) classification criteria for systemic lupus erythematosus

The entry criterion is necessary to classify SLE.

Entry criterion:
- ANA at a titer of ≥1:80 on HEp-2 cells or an equivalent positive test (ever).*

At least 1 clinical criterion required to classify SLE. Additional additive (clinical or immunology) criteria are counted toward the total score.

Additive criteria:
- Do not count a criterion if there is a more likely explanation than SLE.
- Occurrence of a criterion on ≥1 occasion is sufficient.
- Criteria need not occur simultaneously.
- Within each domain (eg, mucocutaneous, complement proteins), only the highest-weighted criterion is counted toward the total score if more than 1 is present.¶

Clinical domains and criteria	Weight
Constitutional	
Fever	2
Hematologic	
Leukopenia	3
Thrombocytopenia	4
Autoimmune hemolysis	4
Neuropsychiatric	
Delirium	2
Psychosis	3
Seizure	5
Mucocutaneous	
Nonscarring alopecia	2
Oral ulcers	2
Subacute cutaneous or discoid lupus	4
Acute cutaneous lupus	6
Serosal	
Pleural or pericardial effusion	5
Acute pericarditis	6
Musculoskeletal	
Joint involvement	6
Renal	
Proteinuria >0.5 g per 24 hours	4
Renal biopsy Class II or V lupus nephritis	8
Renal biopsy Class III or IV lupus nephritis	10
Immunology domains and criteria	**Weight**
Antiphospholipid antibodies	
Anti-cardiolipin antibodies **or** anti-beta-2GP1 antibodies **or** lupus anticoagulant	2
Complement proteins	
Low C3 **or** low C4	3
Low C3 **and** low C4	4
SLE-specific antibodies	
Anti-dsDNA antibody[Δ] **or** anti-Smith antibody	6
A total score of ≥10 and ≥1 clinical criterion are required to classify SLE.	
Total score	

SLE: systemic lupus erythematosus; ANA: antinuclear antibody; HEp-2: human epithelial type 2; anti-beta-2GP1: anti-beta-2 glycoprotein 1; anti-dsDNA: anti-double-stranded DNA.

* If ANA is absent, do not classify as SLE.

¶ Additional criteria within the same domain will not be counted.

Δ In an assay with 90% specificity against relevant disease controls.

From: Aringer M, Costenbader K, Daikh D, et al. 2019 European League Against Rheumatism/American College of Rheumatology classification criteria for systemic lupus erythematosus. Arthritis Rheumatol 2019; 71(9):1400-1412. https://onlinelibrary.wiley.com/doi/full/10.1002/art.40930. Copyright © 2019 American College of Rheumatology. Adapted with permission of John Wiley & Sons Inc. This image has been provided by or is owned by Wiley. Further permission is needed before it can be downloaded to ResearchGate, printed, shared or emailed. Please contact Wiley's permissions department either via email: permissions@wiley.com or use the RightsLink service by clicking on the 'Request Permission' link accompanying the article on Wiley Online Library (https://onlinelibrary.wiley.com/).

UpToDate

Genel Dahiliye

PS-502

SERONEGATİF ROMATOİD ARTRİTİ TAKLİT EDEN MULTİPL MYELOM OLGUSU

Çağrı Mustafa Dönmezer[1], Adnan Ezici[2], İffet Beril Gökmen[1], Ant Uzay[3], Yıldız Okuturlar[1]

[1]Acıbadem Mehmet Ali Aydınlar Üniversitesi Tıp Fakültesi, İç Hastalıkları Anabilim Dalı, İstanbul, Türkiye

[2]St. Elizabeth's Tıp Merkezi, İç Hastalıkları Departmanı, Boston, Massachusetts, Abd

[3]Acıbadem Mehmet Ali Aydınlar Üniversitesi Tıp Fakültesi, İç Hastalıkları Anabilim Dalı, Hematoloji Bilim Dalı, İstanbul, Türkiye

Giriş-Amaç: Multipl Myelom tüm kanserlerin %1'ini ve hematolojik kanserlerin %10'unu oluşturan plazma hücreli bir neoplazmdır. (1) Hafif zincirli Multipl Myelom, daha agresif seyirli ve prognozu daha kötü olan, daha az sıklıkta görülen bir Multipl Myelom türüdür.(2) Romatizmal hastalıklara benzer olarak anemi, böbrek yetmezliği ve kardiyovasküler sistem tutulumu ile prezente olabilir. Bu olgu sunumunun amacı Seronegatif Romatoid Artrit öyküsü olan hastada Multipl Myelom tanısının atlanmaması gerektiğini göstermektir.

Olgu: 73 yaş kadın hasta, Dahiliye polikliniğine ödem, dengesizlik, nefes darlığı nedeniyle başvuruyor. 3 yıl önce seronegatif romatoid artrit tanısı, kısa süreli Hidroksiklorokin, Prednizolon, Metotreksat, Leflunomid kullanımı ve tekrarlayan nefrolitiazis öyküsü vardı. Genel durum orta, tansiyon arteriyol: 119/75, kalp tepe atımı: 72, vücut sıcaklığı: 36.6'C, solunum sayısı: 18/dakika, parsiyel oksijen satürasyonu: %96 ölçüldü. Fizik muayenesinde solunumda bilateral bazallerde

raller, periorbital, sol üst ve her iki alt ekstremitede 3+ gode bırakan ödem dışında özellik yoktu.

Hastanın ayırıcı tanısı için yapılan tetkiklerde anemi, hiperkalsemi, nefrotik düzeyde proteinüri, serum Parathormon düşüklüğü, Antinükleer antikor (ANA) düşük titrede pozitiflik, Serum Angiotensin Converting Enzim yüksekliği, normal İmmunglobulin (Ig) düzeyi görüldü. (TABLO-1)

Ekokardiyografide (EKO): "Sol ventrikül Ejeksiyon Fraksiyonu: %65.18, İnterventriküler Septum 11 mm, sol ventrikül diyastolik disfonksiyonu evre 1" Kontrastlı Toraks Bilgisayarlı Tomografide (BT): "Sağ akciğer orta lob lateral segmentte 5x3mm, 6x2mm ve 7,5x3,5mm plevral tabanlı nodüler görünümler." İntravenöz kontrastlı tüm batın BT: "Vertebral kolonda dejeneratif değişiklikler, köprüleşen osteofit formasyonları", Bilateral alt ekstremite venöz renkli doppler ultrasonografik incelemesi: "Trombüs izlenmedi. Her iki alt ekstremitede inguinal bölgeden ayak dorsumuna - ayak bileğine dek yoğun yaygın lenf ödem. Sağ uyluk proksimal kesimde cilt altı yağlı planlar içerisinde korteksinde kistik dejenerasyon sahaları barındıran (nekrotik lenf nodu?) asimetrik lenf nodları" görüldü. (GÖRSEL-1)

Metilprednisolon 40mg 1x1 intravenöz 6 gün uygulandıktan sonra klinik cevap alındı. Multipl Myelom düşünülerek bakılan Serum Protein Elektroforezde M Peak'i görülmedi ancak Serum İmmünfiksasyon Elektroforezi'nde Serbest Kappa Bandı ve İdrar İmmünfiksasyon Elektroforezi Serbest Kappa/Lambda Hafif Zincir Oranı ön tanıyı destekledi, aynı zamanda romatoloji paneli negatif görüldü. (GÖRSEL-2, Görsel-3, Tablo-2)

Kemik iliği aspirasyon biyopsisinde: "%20-25 Plazma hücresi, Floresan In Situ Hibridizasyon yöntemi ile yapılan sitogenetik incelemede normal karyotip saptandı, Revised Multiple Myeloma International Staging System (R-ISS) Evre 2, Kongo Kırmızısı boyamada kemik iliği stromasında bir adet vasküler yapıda ve ayrı bir bağ doku alanında amiloid birikimi" saptandı. Hastanın Kliniği, NT-proBNP düzeyi (579 ng/dL), Troponin-I High Sensitive düzeyi (0,01 ng/mL), EKO'da interventriküler septum kalınlaşması (11mm) göz önüne alınarak 24 Saat Holter EKG'de: "Sık atriyal erken atım (1501), ventriküler erken atım (478), supraventriküler taşikardi ve dar QRS aralıkları" görülmesi de amiloidozun kalp tutulumunu (Evre 3)(3) destekler nitelikteydi. Myelom açısından Pozitron Emisyon Tomografisi sonucunda kemikte litik lezyon veya vücutta ekstramedüller plazmositom görülmedi. Multipl Myelom ve Amiloidoz tanısı ile hematoloji servisine devredildi. Bortezomib/Siklofosfamid/Deksametazon rejimi ve Daratumumab tedavisi sonrası halsizlik ve aralıklı efor dispnesi dışında yakınması olmadı. Kardiyak Evre 1'de seyretti, serum Kappa Hafif Zincir seviyesi %80 ve idrar Kappa Hafif Zincir seviyesi %95 azaldı. Toraks BT'de nodüler görünüm ve plevral efüzyon geriledi.

Tartışma: Multipl myelom ve komplike olan romatizmal hastalıklar nadir görülen klinik tablolardır. Afeltra ve arkadaşlarının çalışmasında belirtildiği gibi klinik prezentasyon ve bazı biyokimyasal markerlar hem Multipl Myelom hem de romatizmal hastalıklar arasında ayırt edici olmayabilir.(4) Öte yandan otoimmün hastalıklarda da monoklonal paraproteinemi prevalansı artmıştır.(5) Romatizmal hastalıklarda remisyon sağlanamadığında Multipl Myelom akılda bulundurulmalıdır.

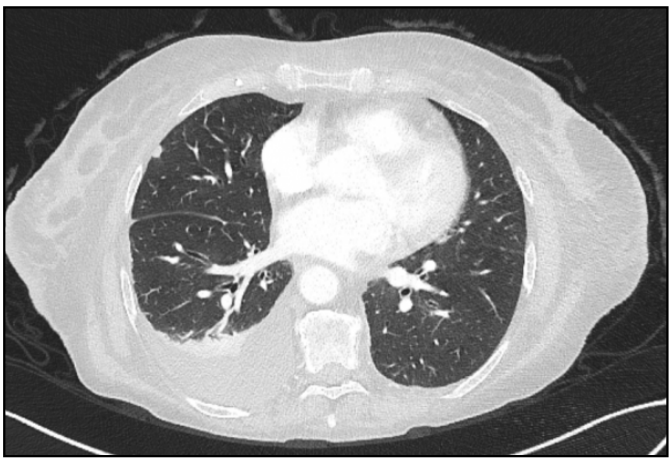

Görsel 1. Toraks BT

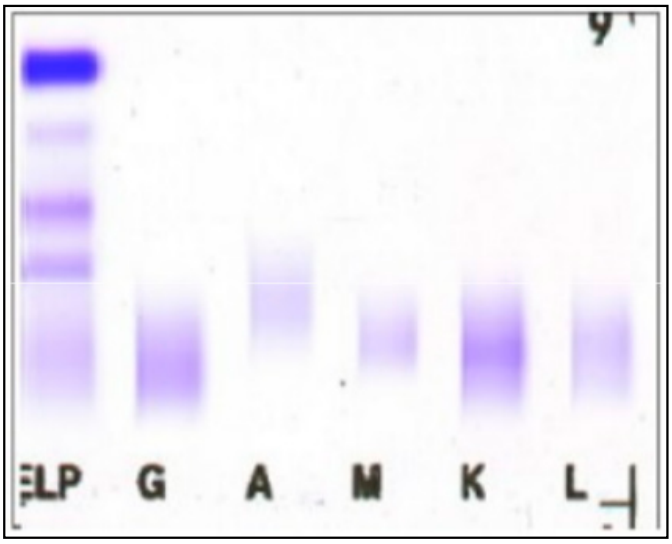

Görsel 2. Serum İmmünfiksasyon Elektroforezi Serbest Kappa Bandı gözlenmiştir

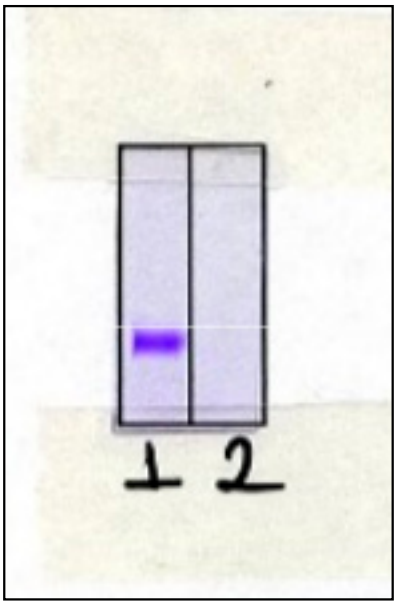

Görsel 3. İdrar İmmünfiksasyon Elektroforezi 1- İdrar Kappa İmmünfiksasyon Elektroforezi, 2- İdrar Lambda İmmünfiksasyon Elektroforezi

Kaynaklar

1- Türk Hematoloji Derneği Multipl Myelom Ulusal Tanı ve Tedavi Kılavuzu Mart 2020
2- Silva C, Costa A, Paiva D, Freitas S, Alves G, Cotter J. Light-Chain Multiple Myeloma: A Diagnostic Challenge. Cureus. 2021 Oct 29;13(10):e19131. doi: 10.7759/cureus.19131. PMID: 34868770; PMCID: PMC8627691.
3- Palladini G, Hegenbart U, Milani P, et al. A staging system for renal outcome and early markers of renal response to chemotherapy in AL amyloidosis. Blood. 2014;124(15):2325-2332. https://doi.org/10.1182/blood-2014-04-570010 PMid:25115890
4- Afeltra A, Amoroso A, Garzia P, Addessi MA, Pulsoni A, Bonomo L. Systemic lupus erythematosus and multiple myeloma: a rare association. Semin Arthritis Rheum. 1997 Jun;26(6):845-9. doi: 10.1016/s0049-0172(97)80029-7. PMID: 9213384.
5- Doğukan A, Oymak S, Taşkapan H, Patiroğlu T, Tokgöz B, Utaş C. Romatoid artritli bir hastada multiple myelomaya bağlı akut böbrek yetmezliği. Türk Nefroloji Diyaliz ve Transplantasyon Dergisi. 2000;2:118-121

Anahtar kelimeler: Multipl myelom, amiloidoz, otoimmün, seronegatif